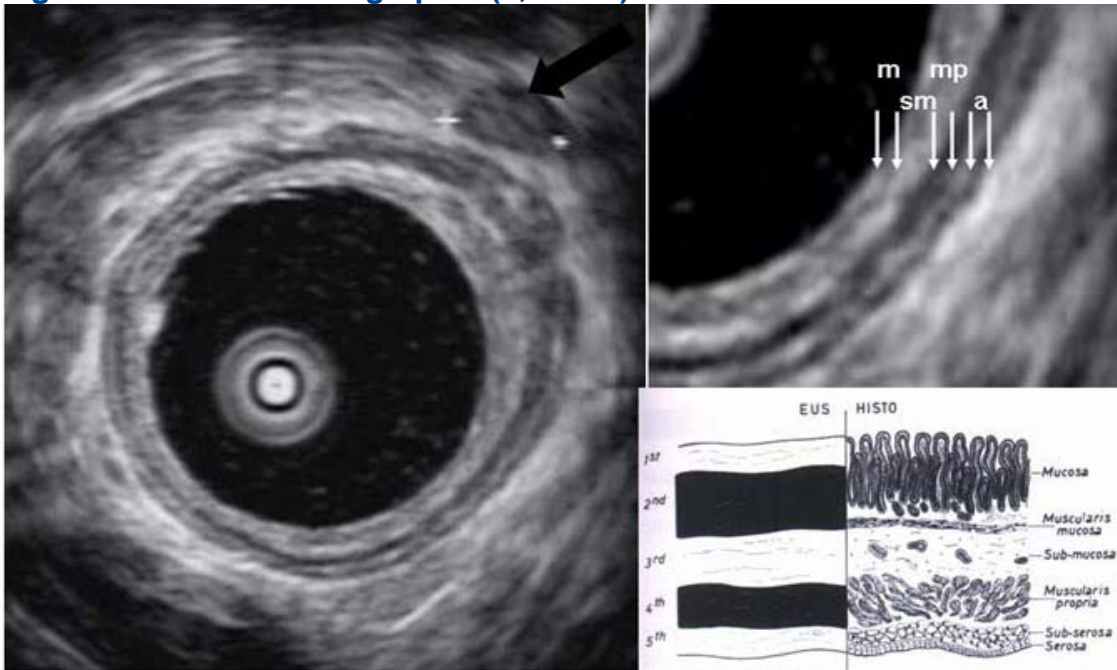


ENDOSONOGRAPHIE

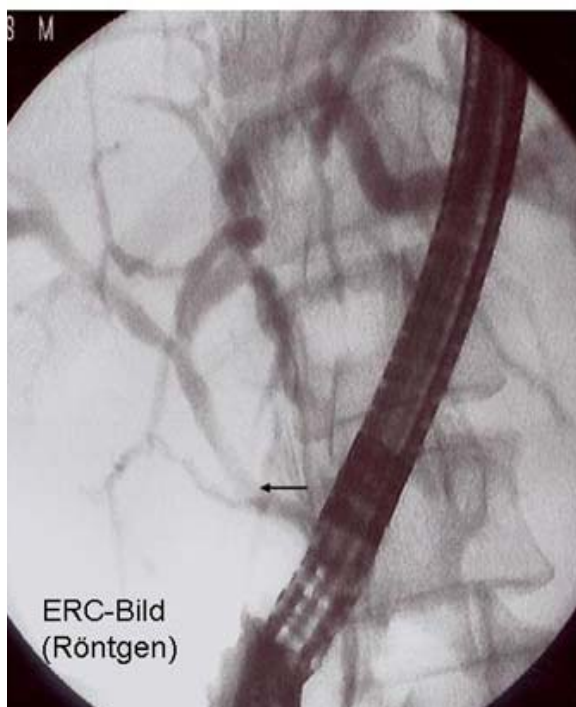
Diagnostische Endosonographie (7,5 MHz) des oberen GIT



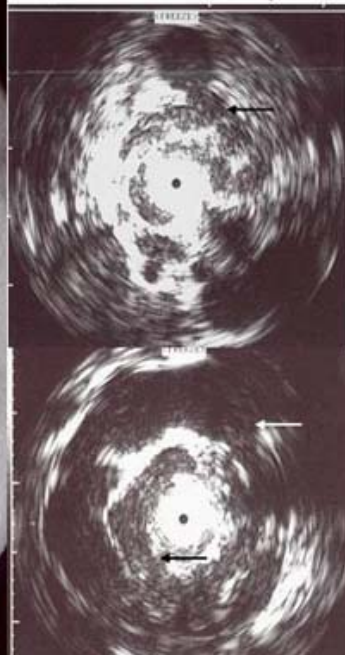Ösophaguswand, vergrößerter Lymphknoten ←

Wandschichten des Magen-Darm-Trakts

Gallengangstenose durch portalvenöse Cholangiopathie



Intraduktales EUS (20MHz)



Die Minisonden-EUS zeigt die multiplen Pfortaderäste (→), die den Gallengang umschneiden und dessen Einengung im ERC-Bild (→) verursachen.

Diagnose
Kavernöse Transformation der Pfortader (meist infolge Thrombose im Säuglingsalter) mit Einengung des Gallengangs