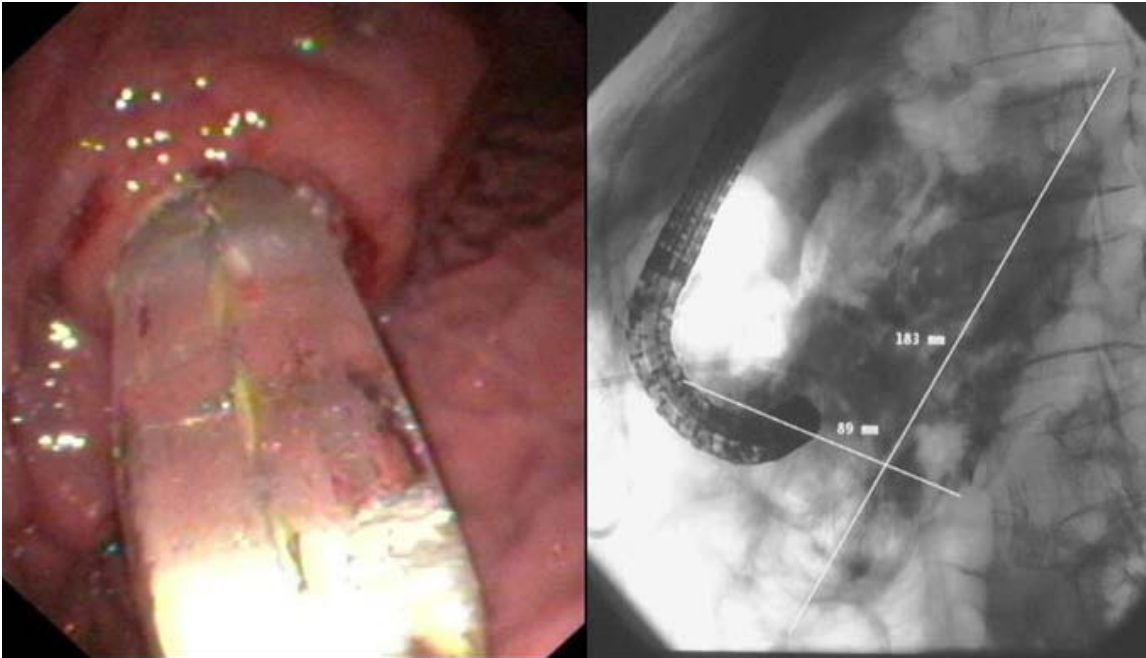


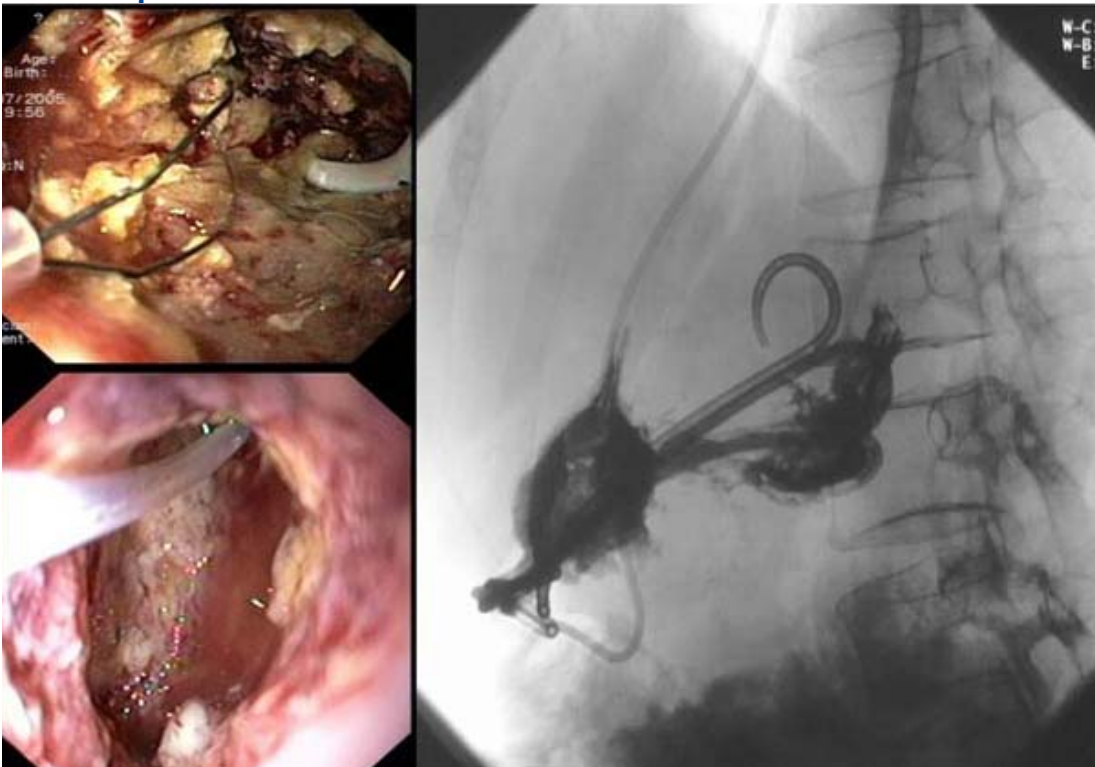
TRANSGASTRISCH-RETROPERITONEALE NEKROSEKTOMIE



Links: Dehnung des Magenstromas zur Zyste (mit 18 mm TTS-Dilatationsballon)

Rechts: Endoskopie der Nekrosehöhle retroperitoneal (Röntgenbild, Kontrastmittel in der Zystenöhle)

Endoskopisches Debridement einer Pankreasnekrose



Innere Medizin I:

Gastroenterologische Endoskopie

OA Univ.-Doz. Dr. G. Wolkersdörfer, OA Dr. T. Haas

Leiter: Univ.-Prof. Dr. F. Berr

Anmeldung: Tel +43(0)662 4482-57197 DGKS Maria Fuschlberger

www.salk.at/m1.html

Absziedierende Pankreatitis – Gangrekonstruktion

