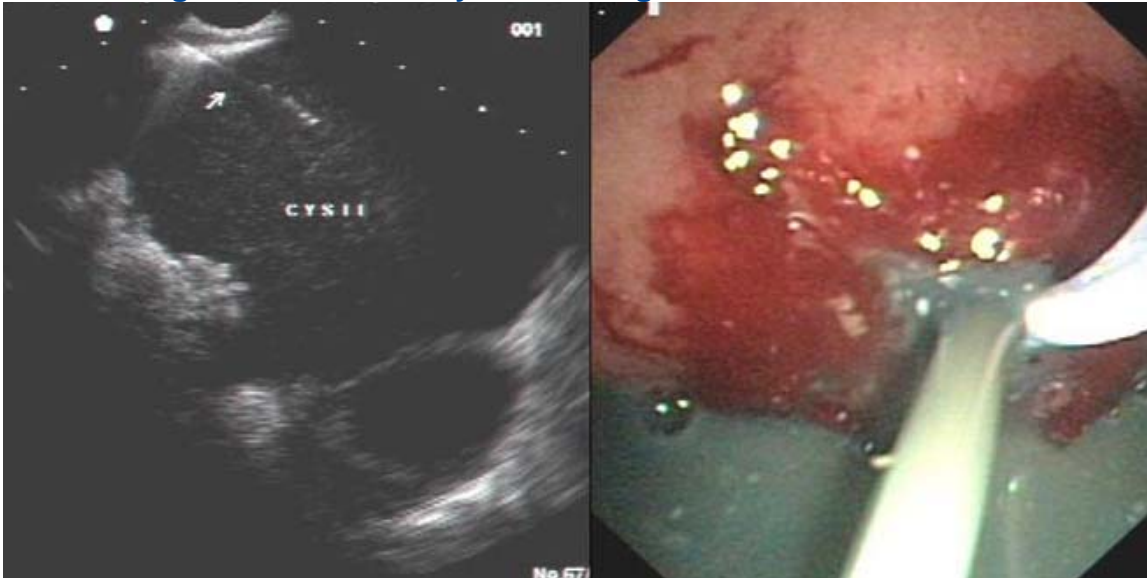


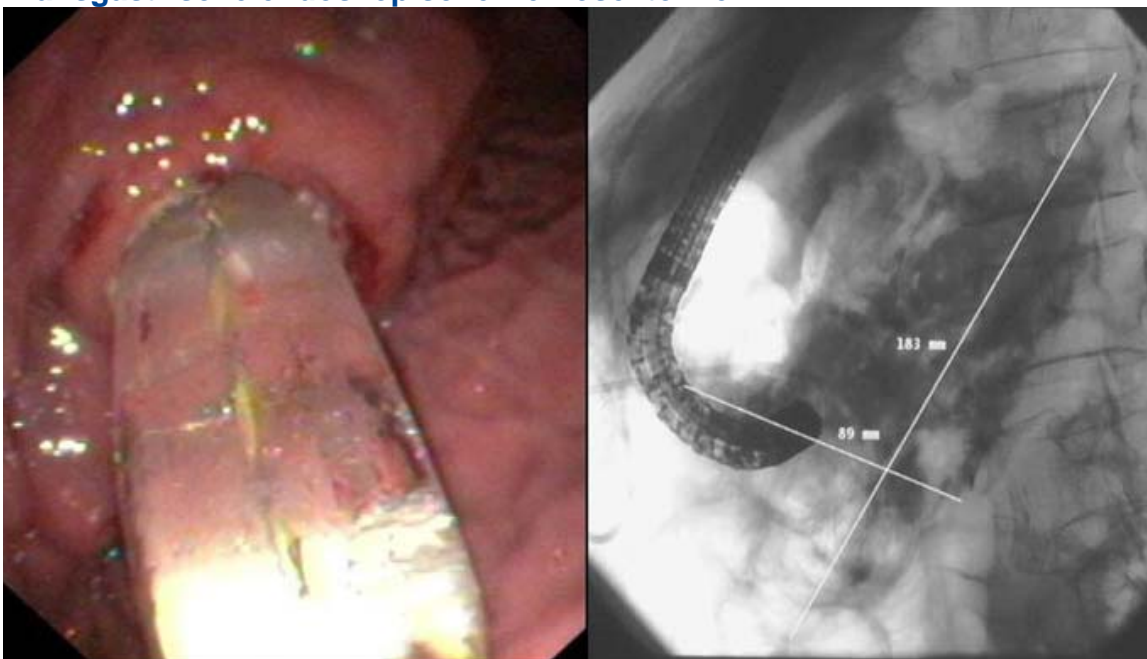
TRANSGASTRICHE / TRANSDUODENALE DRAINAGE-EINLAGE

Endosono-gezielte Pankreaszystendrainage



Links: Infizierte Pankreas-Zyste (Nekrose), Endosonographisch-gezielte Nadelpunktion (Endosono-Bild)
Rechts: Entleerung des Zysteninhaltes, nach Fistelierung der Magenwand zur Zyste (Gastroskopiebild)

Transgastrische endoskopische Nekrosektomie



Links: Dehnung des Magenstromas zur Zyste (mit 18 mm TTS-Dilatationsballon)
Rechts: Endoskopie der Nekrosehöhle retroperitoneal (Röntgenbild, Kontrastmittel in der Zystenhöhle)